

外来担当表

外来窓口	科名	時間	月	火	水	木	金
11 脳神経外科	脳神経外科	午前		篠山瑞也		篠山瑞也	
		午後	野村/石原 (交代制)			井本浩哉 特殊外来 (第1, 第3 10:00-16:00 完全予約)	

※外来担当表は、予告なく変更される場合がございます。来院前に必ずお電話でご確認ください。
※休診予定については、お電話にてご確認ください。連絡先:083-262-2300 (代表)

Doctors File 13 [脳神経外科]

Staff Introduction and Key Specialties



篠山 瑞也

Shinoyama Mizuya

脳神経外科科長

【出身大学】 山口大学(平成12年)

【専門領域】 脳卒中、脳血管外科、頭部外傷

【資格】

医学博士

山口大学臨床准教授

日本脳神経外科学会 専門医・指導医

日本脳卒中学会 専門医

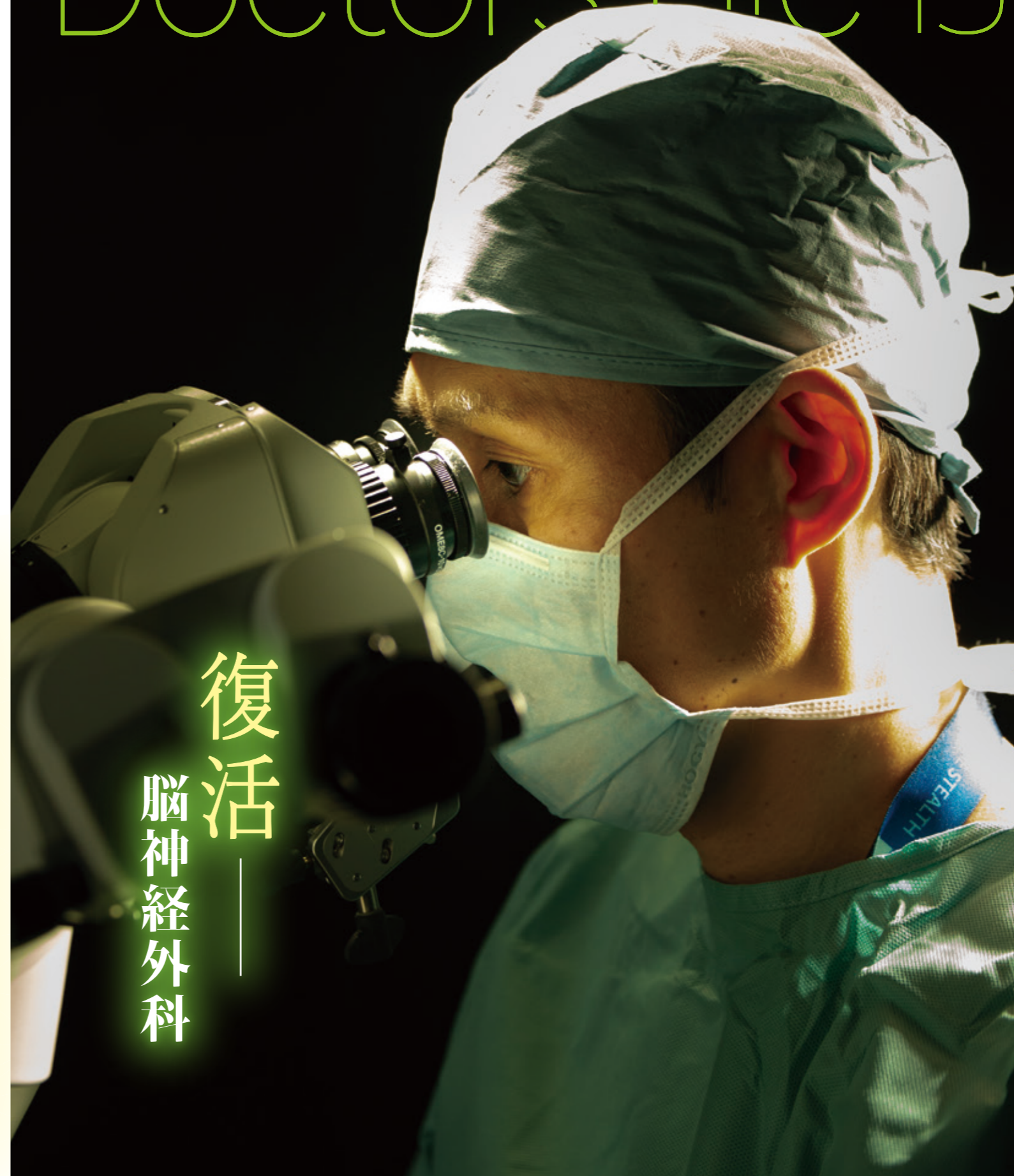日本脳卒中の外科学会 技術指導医

日本脳神経外傷学会 指導医

日本脳神経外傷学会 評議員

知 温
新 故

Doctors File 13



復活
脳神経外科

Doctors File 13

山口県済生会下関総合病院の広報誌

2022年2月7日 発行 発行者: 病院長 森 健治 編集: 広報委員会 〒759-6603 下関市安岡町8丁目5番1号 TEL: 083-262-2300 FAX: 083-262-2301

最新の外来診療表がホームページで確認できます <https://www.simo.saiseikai.or.jp/>

Neurosurgery

2021年4月より脳神経外科は復活しました。常勤医1名で完全復活ではありませんが、地域の医療に少しでもお役に立てるよう力を尽くしていく所存です。脳卒中、頭部外傷など脳神経外科救急疾患を軸に活動し新しい治療法も積極的に取り入れていきます。

また動脈瘤に対する開頭クリッピング術や主幹動脈狭窄・閉塞性疾患に対するバイパス術など専門性の高い顕微鏡下手術も継続していきます。

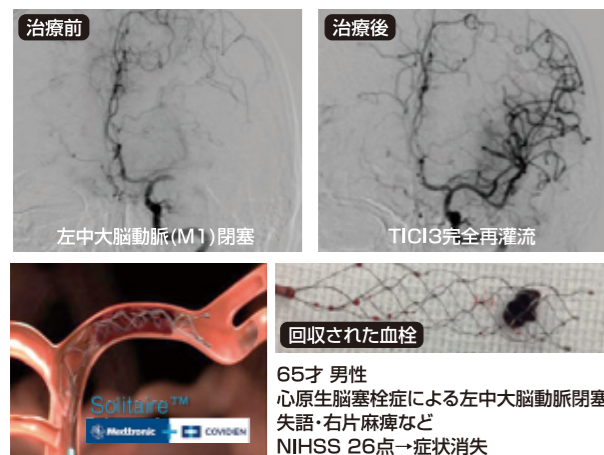
脳梗塞に対する急性期血行再建

2005年本邦でもtPA静注療法が承認され脳梗塞の急性期治療を大きく変えました。しかしながら時間的制限など適応が限られ治療の恩恵を受けるのは一部の症例のみでした。またtPA静注療法を行なった場合でも太い血管に詰まった大きな血栓はtPAでは溶かされることが多く、血栓溶解療法単独の再開通率は30%-40%程度とされています。

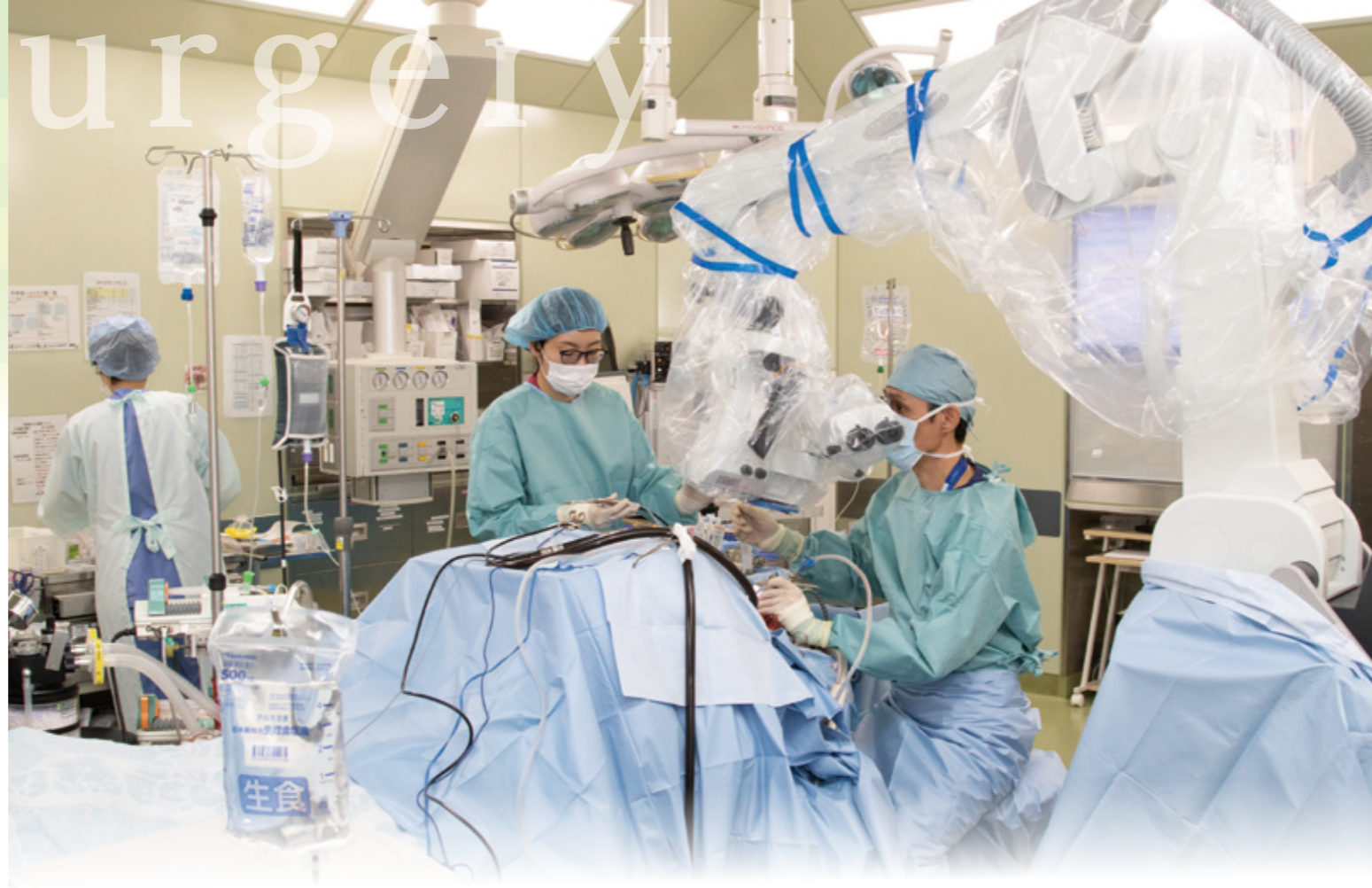そこでtPA静注療法によって再開通が得られなかった症例、治療適応外の症例に対して脳血管内治療が行われるようになりました。2015年に発表された複数のRCTの結果より血栓回収デバイスによる経皮的血栓回収術の有効性が明らかになっています。治療で使われるデバイスにはいくつかのタイプがあります。血栓が詰まったところでステントを広げ血栓をステントに絡ませ回収するステントレトリバー、血栓の近くにカテーテルを誘導しポンプで吸引をかけ血栓を取り除く吸引カテーテルなどです。最近ではそれらを組み合わせ合わせたcombined techniqueの有効性を示した報告が増えています。

以前は経皮的血栓回収術の適応は発症後6時間までとされてきました。しかしながら側副血行が発達した症例では6時間以降も虚血コアが小さい可能性があり再開通により良好な結果が期待できます。虚血コアと低灌流域のmiss matchがある症例に限られますが、最近の知見では6-24時間後でも経皮的血栓回収術の有効性が示されておりガイドラインの改定が行われています。当院でも山口大学脳神経外科との連携のもと、これらの治療のチャンスを地域の皆様に提供したいと考えております。

ステントレトリバーによる血栓回収



65才 男性
心原性脳塞栓症による左中大脳動脈閉塞
失語・右片麻痺など
NIHSS 26点→症状消失

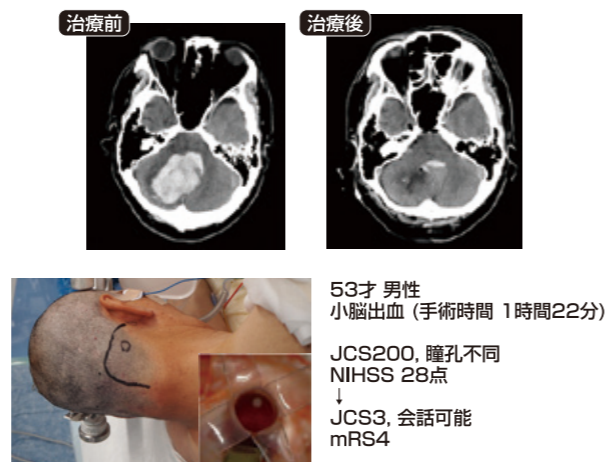


脳出血に対する内視鏡下血腫除去術

血腫量の少ない脳出血は血圧管理を中心とする内科的治療を行います。30ccを超える大きな血腫の場合は急性期に血腫を除去し脳に対する圧迫を解除する方が良好な予後につながる場合があります。一般的には開頭を行い顕微鏡下で手術を行います。症例によっては1か所の穿頭で内視鏡下で手術を行う場合があります。内視鏡下の手術は止血がづらいというデメリットもありますが、手術時間が短くなり身体への負担も少ないというメリットがあります。したがって高齢者や心疾患などの基礎疾患がある症例に向いています。

また開頭だと手技が煩雑で術中出血量も多くなる小脳出血に対して内視鏡下血腫除去術はその効果を発揮します。

内視鏡下血腫除去術

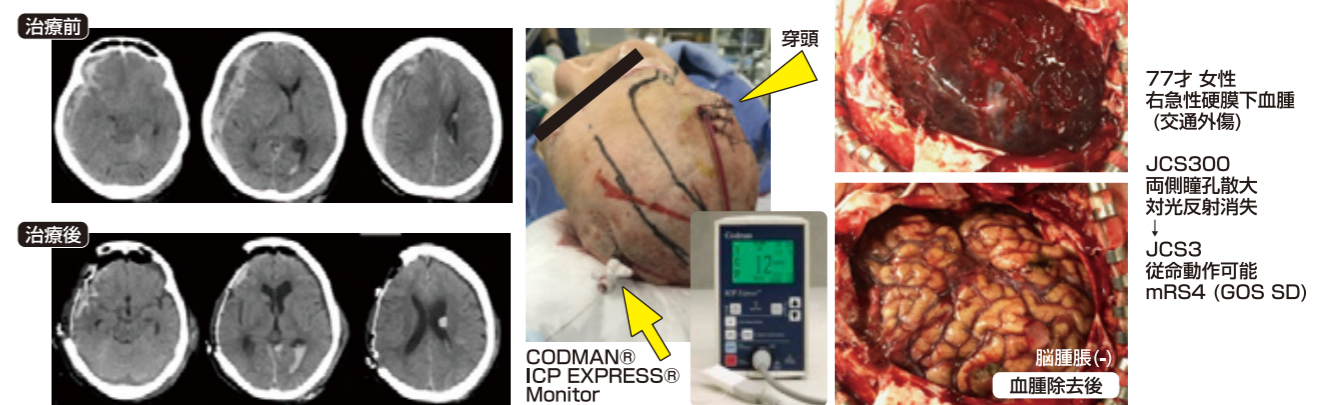


53才 男性
小脳出血 (手術時間 1時間22分)
JCS200, 瞳孔不同
NIHSS 28点
↓
JCS3, 会話可能
mRS4

急性硬膜下血腫に対する頭蓋内圧モニタリング下待機手術

著明な正中偏位を伴い脳ヘルニアを来した急性硬膜下血腫は死亡率も高いですが、救命出来たととしても重篤な後遺症が残りほとんどの方が植物状態になるとされています。当院ではこのような症例に対し頭蓋内圧(ICP)モニタリング下の穿頭血腫ドレナージ術と待機的な開頭血腫除去術を組み合わせで行います。搬入後すぐに開頭術を施行した場合と比較し、待機中に全身状態や血液凝固系、脳循環を整えることができるため急性脳腫脹や大量出血など術中・術後のリスクが軽減します。

頭蓋内圧モニタリング下待機手術



77才 女性
右急性硬膜下血腫
(交通外傷)
JCS300
両側瞳孔散大
対光反射消失
↓
JCS3
従命動作可能
mRS4 (GOS SD)



また穿頭術のみでICPがコントロール出来る症例もあります。これまでのデータでは搬入時瞳孔異常を来した超重症例においても死亡率は10%未満です。また退院時の評価でも植物状態となる症例は少なく、ほとんどの症例が回復期リハビリテーションに移行できています。

